

คันหูจิ้ง...ทำอย่างไรดี

อาการคันหูเป็นอาการที่พบได้บ่อย และเป็นที่น่ารำคาญแก่ผู้ที่มีอาการดังกล่าว อาการคันหูเกิดจากหลายสาเหตุ ส่วนใหญ่ผู้ป่วยมักใช้ไม้พันสำลีปั่นหูชั้นนอก หรือใช้นิ้วแคะ, ขยี้ หรือปั่นรูหูเพื่อบรรเทาอาการคัน ซึ่งอาจทำให้ผิวหนังของหูชั้นนอกอักเสบมากขึ้น เกิดอาการคันมากขึ้น หรือเกิดภาวะแทรกซ้อนกลายเป็นหูชั้นนอกอักเสบจากการติดเชื้อแบคทีเรีย หรือเกิดฝีของหูชั้นนอกตามมา.

สาเหตุ

1. การอักเสบเรื้อรังของหูชั้นนอก (chronic otitis externa) เป็นสาเหตุที่พบได้บ่อยที่สุด มักเกิดจากผู้ป่วยใช้ไม้พันสำลีปั่นช่องหูชั้นนอกเป็นประจำ โดยเฉพาะหลังอาบน้ำ แล้วน้ำเข้าหู ทำให้เกิดการอักเสบเรื้อรังของผิวหนังของหูชั้นนอก ทำให้เกิดอาการคันหูเรื้อรัง หรือเป็นๆ หายๆ.

2. การติดเชื้อราของช่องหูชั้นนอก (otomycosis)

ทำให้มีอาการคันหูได้.

3. หูชั้นกลางอักเสบ แล้วเยื่อแก้วหูทะลุ มีหนองไหลออกมา ทำให้เกิดการอักเสบของหูชั้นนอกตามมา (secondary otitis externa) ซึ่งทำให้เกิดอาการคันหูได้.

4. โรคทางกายบางชนิดที่ทำให้มีอาการคันของหูชั้นนอกได้ เช่น โรคตับ (เช่นโรคตับอักเสบ), เบาหวาน, โรคเลือด, มะเร็ง, มะเร็งต่อมหน้าเหลือง, โรคไตวายเรื้อรัง.

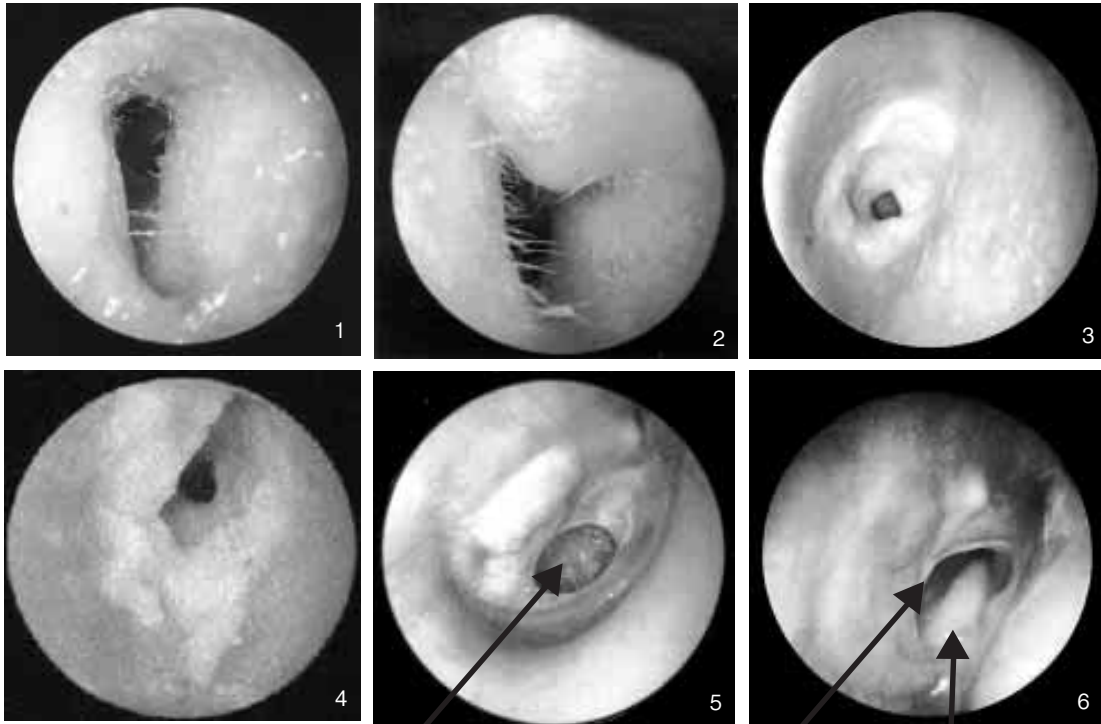
5. โรคของผิวหนังเองที่มีการอักเสบของช่องหูชั้นนอก หรือใบหูร่วมด้วย ได้แก่ โรคสะเก็ดเงิน (psoriasis), โรคต่อมไขมันอักเสบ (seborrheic dermatitis), โรคผิวหนังอักเสบจากภูมิแพ้.

การวินิจฉัย

สามารถทำได้โดยซักประวัติ โดยอาจซักถามอาการอื่นๆ ที่อาจเกิดร่วมด้วย เช่น หูอื้อ, เสียงดังในหู, มีหนองไหลจากหู และตรวจหู อาจเห็นผิวหนังของ



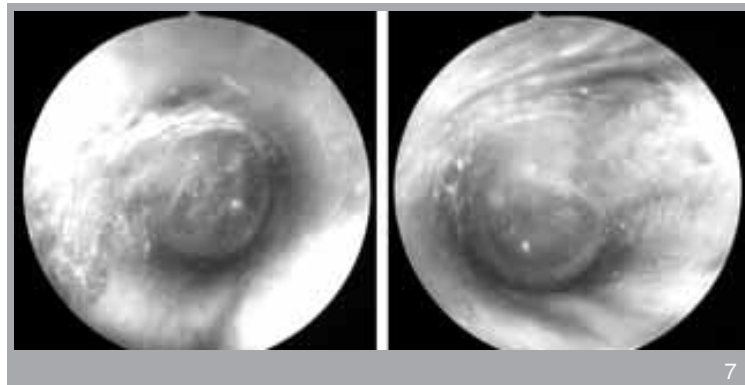
ปารยะ อาศนะเสน พ.บ., ผู้ช่วยศาสตราจารย์
ภาควิชาโสต นาสิก ลาริงซ์วิทยา
คณะแพทยศาสตร์ศิริราชพยาบาล



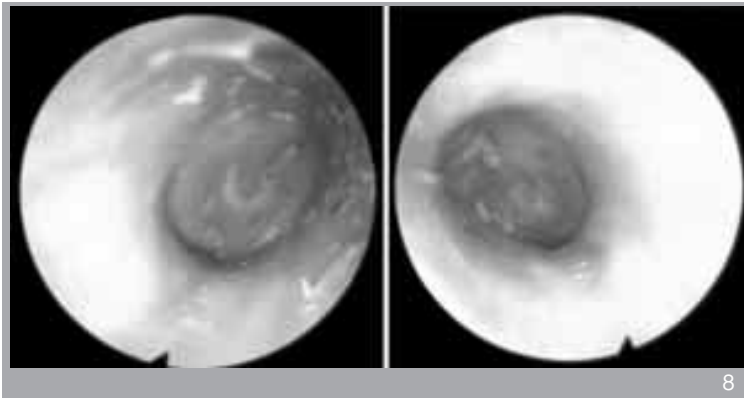
เย็บแ้วทูละลุ

เย็บแ้วทูละลุ

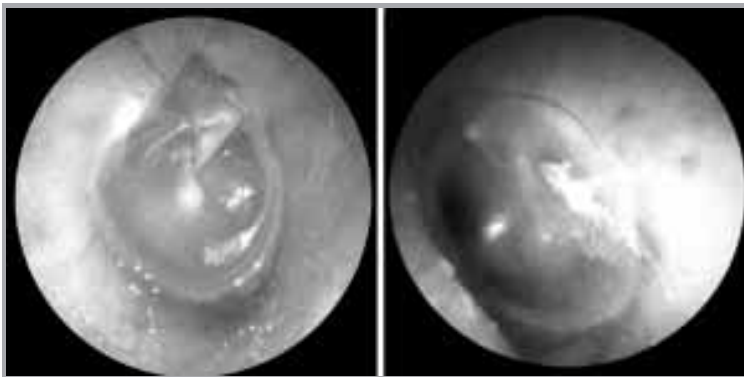
มีหนองไหลออกมา.



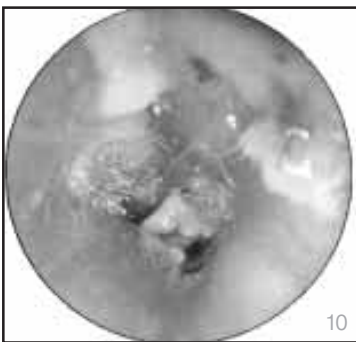
- ภาพที่ 1. หูชั้นนอกอักเสบเห็นผิวหนังของช่องหูบวม.
 ภาพที่ 2. หูชั้นนอกอักเสบเกิดฝีของหูชั้นนอกตามมา.
 ภาพที่ 3. หูชั้นนอกอักเสบเห็นผิวหนังของช่องหู แดง มีหนองอยู่ภายในช่องหู.
 ภาพที่ 4. หูชั้นนอกอักเสบเห็นผิวหนังของช่องหู แดง มีหนองอยู่ภายในช่องหู.
 ภาพที่ 5. หูชั้นกลางอักเสบแล้วเย็บแ้วทูละลุ.
 ภาพที่ 6. หูชั้นกลางอักเสบแล้วเย็บแ้วทูละลุ มีหนองไหลออกมา.
 ภาพที่ 7. หูชั้นนอกอักเสบเรื้อรัง เห็นผิวหนังของช่องหูแห้ง แดง หนา เป็นขุย.



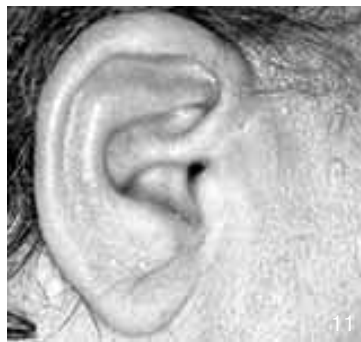8



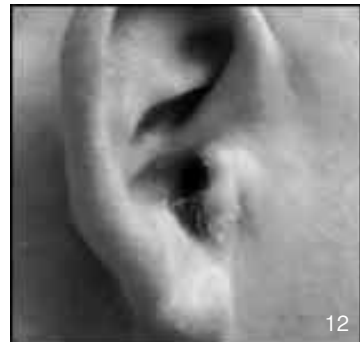9



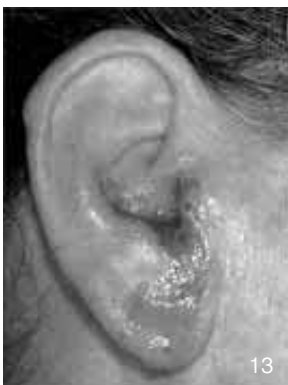10



11



12



13

ภาพที่ 8. หูชั้นนอกอักเสบเรื้อรังเห็นผิวหนังของช่องหูแห้ง แดง หนา เป็นขุย.

ภาพที่ 9. หูชั้นนอกอักเสบเรื้อรังเห็นผิวหนังของช่องหูแห้ง แดง.

ภาพที่ 10. หูชั้นนอกอักเสบเรื้อรังจากการติดเชื้อรา.

ภาพที่ 11. ใบหูและหูชั้นนอกอักเสบเรื้อรังจากโรคต่อมไขมันอักเสบ.

ภาพที่ 12. ใบหูและหูชั้นนอกอักเสบเรื้อรังจากโรคสะเก็ดเงิน.

ภาพที่ 13. ใบหูและหูชั้นนอกอักเสบจากการติดเชื้อแบคทีเรีย.

ช่องหูแห้ง แดง หนา เป็นขุย หรือเป็นแผล พบรอย
ถลอก หรือลักษณะของผิวหนังอักเสบได้.

การรักษา

1. รับประทานยาแก้แพ้ (antihistamine) ให้
หายคัน.
2. อาจใช้ยาสเตียรอยด์ ทาหรือหยอดหู เพื่อ
ลดอาการอักเสบ และอาการคัน.
3. รักษาตามสาเหตุของอาการคัน.

4. แนะนำให้ผู้ป่วยเลิกใช้ไม้พันสำลี หรือนิ้ว
ในการปั่นช่องหู ถ้าคันมาก แนะนำให้การรักษาโดย
ข้อ 1 และ ข้อ 2 อาจขยี้ตรงช่องหูเบาๆ ได้.

5. แนะนำให้ผู้ป่วยระวังไม่ให้น้ำเข้าหู เนื่องจาก
ผู้ป่วยมักใช้ไม้พันสำลีซับน้ำในช่องหูหลังอาบน้ำ อาจ
ทำให้เกิดการระคายเคืองของผิวหนังช่องหูเรื้อรัง
ทำให้เกิดการอักเสบ และอาการคันขึ้นอีก อาจใส่
หมวกเวลาอาบน้ำ หรือใช้สำลี หรือที่อุดหูสำหรับนัก
ดำน้ำซึ่งหาซื้อได้ตามร้านขายอุปกรณ์กีฬา อุดหู
ระหว่างอาบน้ำ เพื่อไม่ให้น้ำเข้าหู.



บริษัท อะวอร์ดอินเตอร์เทรด จำกัด

ทำเข้า และจำหน่าย อุปกรณ์คุณภาพจากประเทศญี่ปุ่น

- ที่นอนลมป้องกันแผลกดทับ ชั้นแกน แมท
- เครื่องดูดเสมหะ BLUE CROSS
- เตียง รถเข็นผู้ป่วย เจลเบาาะรองนั่ง
- ถังและสายให้อาหารผู้ป่วย สายดูดเสมหะ
- เครื่องวัดความดัน เครื่องให้ออกซิเจน
- อุปกรณ์การแพทย์สำหรับผู้ป่วยที่กลับมาพักฟื้นที่บ้าน

จัดจำหน่ายโดย บริษัท อะวอร์ดอินเตอร์เทรด จำกัด
2098/196 ถนนรามคำแหง หัวหมาก บางกะปิ กรุงเทพฯ 10240

บริการจัดส่ง : โทรศัพท์ 0-2300-0452-4 โทรสาร 0-2300-0453

เนื้อหาโฆษณา